

## III. Emlőrák Konszenzus Konferencia – Az emlőrák korszerű sebészi kezelése

LÁZÁR GYÖRGY<sup>1</sup>, BURSICS ATTILA<sup>2</sup>, FARSANG ZOLTÁN<sup>3</sup>, HARSÁNYI LÁSZLÓ<sup>4</sup>, KÓSA CSABA<sup>5</sup>, MARÁZ RÓBERT<sup>6</sup>, MÁTRAI ZOLTÁN<sup>7</sup>, PASZT ATTILA<sup>1</sup>, PAVLOVICS GÁBOR<sup>8</sup>, TAMÁS RÓBERT<sup>9</sup>

<sup>1</sup>SZTE ÁOK, Sebészeti Klinika, Szeged, <sup>2</sup>Fővárosi Önkormányzat Uzsoki utcai Kórház, Sebészeti-Onkosebészeti Osztály, Budapest, <sup>3</sup>Állami Egészségügyi Központ, Sebészet, Budapest, <sup>4</sup>Semmelweis Egyetem, I. Sz. Sebészeti Klinika, Budapest, <sup>5</sup>Debreceni Egyetem, Sebészeti Intézet, Debrecen, <sup>6</sup>Bács-Kiskun Megyei Önkormányzat Kórháza, Kecskemét, <sup>7</sup>Országos Onkológiai Intézet, Budapest, <sup>8</sup>PTE Sebészeti Klinika, Pécs, <sup>9</sup>Honvéd Kórház, Budapest

### Levelezési cím:

Prof. Dr. Lázár György, SZTE ÁOK Sebészeti Klinika,  
6720 Szeged, Szőkefalvi-Nagy u. 6., e-mail: gylazar@gmail.com,  
tel.: 06-30-408-3109, 06-62-545-460

### Közlésre érkezett:

2016. június 28.

### Elfogadva:

2016. július 8.

Az emlőrák sebészi terápiáját napjainkban és a jövőben is az egyre precízebb diagnosztikus módszerek és az egyre hatásosabb onkológiai kezelési eljárások határozzák meg. Az emlőmegtartás és az onkoplasztikai elvek alkalmazása egyre szélesebb körű; az axilla sebészi kezelésében az őrszemnyirokcsomó-biopszia az elsődleges, az axilláris blokkdiszekció (ABD) indikációja tovább szűkült, és a sugárkezelés bizonyos esetekben az ABD alternatívája lett. Közleményünkben a II. Emlőrák Konszenzus Konferencia tartalmára épülve, a legfrissebb nemzetközi tanulmányokat és szakértői javaslatokat figyelembe véve foglaljuk össze az emlőrák sebészi kezelésével kapcsolatos ajánlásainkat. Magyar Onkológia 60:194–207, 2016

**Kulcsszavak:** emlőráksebészet, őrszemnyirokcsomó, onkoplasztika

*Therapy for breast cancer today is characterised by ever more precise diagnostic methods and ever more effective oncological treatments, a trend which will certainly continue in the future. Breast preservation and the application of oncoplastic principles are increasingly popular. A sentinel lymph node biopsy in the surgical treatment of the axilla is primary, with the indication for axillary block dissection (ABD) narrowing and radiation therapy becoming an alternative to ABD in certain cases. This publication summarises our recommendations on the surgical treatment of breast cancer based on the content of the 2nd Breast Cancer Consensus Conference and considering the latest international studies and professional recommendations.*

*Lázár G, Bursics A, Farsang Z, Harsányi L, Kósa C, Maráz R, Mátrai Z, Paszt A, Pavlovics G, Tamás R. 3rd Hungarian Breast Cancer Consensus Conference – Surgery Guidelines. Hungarian Oncology 60:194–207, 2016*

**Keywords:** surgical therapy, breast cancer, sentinel lymph node, oncoplastic principles

## BEVEZETÉS

Az emlőrákok incidenciája az utóbbi évtizedekben fokozatosan növekedett, míg mortalitása csökkent. A prognózis, a gyógyítás eredményességének javulása számos tényezővel magyarázható, melyek közül kiemelkedő az emlősebészet minőségi és módszertani fejlődése. A jelenkor sebészei jól érzékelik, hogy elsősorban az elmúlt két évtizedben az onkológiai sebészeti gyakorlat számos tekintetben megváltozott. Ennek az okai elsősorban az ún. biológiai szemléletű gyógyítás, a daganatszűrés, a sebészeti technológiai fejlődés és a minőségbiztosítási elvek mindennapos használata. Az emlőrák sebészetében általánosan elfogadottá vált a maximálisan tolerálható kezelés helyett a minimális, de hatásos kezelés elve.

Az emlőrák sebészi terápiáját napjainkban és a jövőben is az egyre precízebb diagnosztikus módszerek és az egyre hatásosabb onkológiai kezelési eljárások határozzák meg. Az emlőmegtartás és az onkoplasztikai elvek alkalmazása egyre szélesebb körű; az axilla sebészi kezelésében az őrszemnyirokcsomó-biopszia az elsődleges és az axilláris blokkdisszekció indikációja tovább szűkült. Az alábbiakban a II. Emlőrák Konszenzus Konferencia tartalmára épülve (1), a legfrissebb nemzetközi tanulmányokat és szakértői javaslatokat (2–5) figyelembe véve foglaljuk össze az emlőrák sebészi kezelésével kapcsolatos ajánlásainkat. Az elmúlt hat évben bekövetkezett, legfontosabbnak tartott változásokat külön táblázatban összesítettük (1. táblázat).

## INVAZÍV DAGANATOK SEBÉSZI ELLÁTÁSA

A sebészi ellátás célja a lokoregionális tumorkontroll, valamint a lokoregionális stádium pontos meghatározásának biztosítása. A biológiai szemléletnek megfelelően, ameny-

nyben nincs kontraindikációja, emlőmegtartó műtétet végzünk. Emlőmegtartó műtét tervezése esetén a beavatkozás esztétikai eredményét is figyelembe kell venni. Jó esztétikai eredmény nélkül nincs értelme az emlő megőrzésének. A műtéti típus megválasztása minden esetben a beteg véleményének figyelembevételével történik.

### Az emlőmegtartó műtét feltételei

- Klinikailag I., II. stádiumú daganat
- Tumornagyság: szoliter daganat ( $T_1$ ,  $T_2$  <50 mm); ép emlőszövet/daganat aránytalanság, nagy (>20 mm), inferior/centrális elhelyezkedésű daganat esetén onkoplasztikai beavatkozás lehet szükséges a megfelelő kozmetikai eredmény eléréséhez (ld. onkoplasztika). A diagnosztikus célból készített MR-vizsgálat digitális anyagából történő emlőparenchyma- és tumortérfogat-meghatározás segítséget nyújthat a műtéti típus kiválasztásában.

Megjegyzés: neoadjuváns kezeléssel elérhető a primer tumor méretének csökkentése, s így alkalmassá válhat az emlőmegtartó műtétre (down-sizing) (ld. neoadjuváns kezelés).

- Nyirokcsomóstátusz:  $N_0$ ,  $N_1$ , nincs távoli metasztázis:  $M_0$  (relatív)
- Megfelelő sugárkezelés biztosított, melyet a beteg elfogad, megfelelő felvilágosítást követően az emlőmegtartó műtétet és annak feltételeit a beteg elfogadja
- Megfelelő szintű, helyi radiológiai háttér biztosított preoperatív jelöléshez, intraoperatív specimenmammográfiához/ultrahanghoz.

### Kontraindikáció

- A daganat és az emlő nagyságának aránytalansága (mely onkoplasztikai eljárással sem biztosít megfelelő kozmetikai/onkológiai eredményt)
- Lokális recidíva/új primer tumor előző emlőmegtartásos műtét után (amennyiben nincs további sugárkezelési lehetőség)
- Nagy kiterjedésű és/vagy multicentrikus duktális cc. *in situ* (DCIS), valamint invazív daganat (ld. DCIS fejezetet, speciális megfontolások)
- Mastitis carcinomatosa
- Multiplex malignus elváltozás (>2 elváltozás, különböző kvadránsokban, ld. speciális megfontolások)
- Előzőleg besugárzott területen lévő daganat (további besugárzásra nincs lehetőség)

Relatív kontraindikáció (emlőmegtartó műtét bizonyos feltételek mellett végezhető)

- Multifokális vagy multicentrikus elváltozások (ld. speciális megfontolások)
- 50 mm-nél nagyobb daganat (neoadjuváns kezeléssel a daganat megkisebíthető és/vagy onkoplasztikai beavatkozással a daganat eltávolítható és megfelelő kozmetikai/onkológiai eredmény is elérhető)
- Emlőbimbó alatti tumor (megfelelő méretű emlőnél ún. kúpreszekció lehetséges, az emlőbimbó/areola komplex megkímélése, ld. speciális megfontolások)

**1. TÁBLÁZAT.** A korai emlőrák sebészi kezelésében bevezetett legújabb változások

- **Emlőmegtartó műtét**  
Multifokális vagy multicentrikus elváltozások nem képeznek abszolút kontraindikációt
- **Sebészi reszekciós szél**  
A daganat eltávolítása onkológiaileg akkor megfelelő, ha a reszekciós szél patológiai vizsgálattal is tumormentesnek bizonyulnak (a tussal megfestett szélben nincs tumorsejt), DCIS esetén legalább 1-2 mm-es szabad szél javasolt
- **Őrszemnyirokcsomó-biopszia (SLNB)**  
Terhesség, korábbi SLNB nem képez kontraindikációt
- **Mikor kell axilláris blokkdisszekciót (ABD) végezni?**  
Izolált tumorsejt, illetve mikrometasztázis jelenléte esetén nem, makrometasztázis esetén csak szelektív esetekben
- **ABD vs. axilláris besugárzás?**  
A regionális sugárkezelés bizonyos esetekben az ABD alternatívája
- **Intraoperatív őrszemnyirokcsomó-analízis?**  
Csak szelektív esetekben indokolt
- **Neoadjuváns kezelés és SLNB, mikor végezzük?**  
Klinikailag negatív axilla esetén neoadjuváns kezelés után is elvégezhető

- 35 évnél fiatalabb kor és/vagy premenopauzában BRCA-mutáció (ld. fiatalkori emlőrák) [2, 6]
- BRCA-pozitivitás esetén masztektómia, valamint kontralaterális emlő eltávolítása is mérlegelendő, igény esetén azonnali plasztikai rekonstrukcióval [7].

### Speciális megfontolások emlőmegtartó műtét kapcsán

Számos tényező befolyásolja az emlőmegtartó műtét sikerét, azaz, hogyan tudjuk minimalizálni a helyi kiújulás esélyét és javítani a kozmetikai eredményt. A sebészi kezelés megválasztása (emlőmegtartás vs. masztektómia) különösen nagy gondosságot igényel multifokális (MF) vagy multicentrikus (MC) emlődaganat esetén. Valójában mindkét esetben többgócú folyamatról beszélünk. MF esetén egy kvadránsban található legalább két invazív daganat, melyeket ép emlőszövet választ el, míg MC esetén különböző negyedekben helyezkednek el az invazív góccok. A felosztás sebészi szempontból is jelentőséggel bír: a multicentrikus daganatok általában csak két külön metszésből, míg a multifokális daganatok egy metszésből távolíthatók el.

Napjainkban az onkoplasztikai módszerek elterjedésével, lokalizációs technikákat alkalmazva, MF, ritkábban MC daganatok esetén is, amennyiben az emlő mérete erre lehetőséget ad, a daganatok megfelelő ép szegéllyel eltávolíthatók. A sebészi tapasztalaton túlmenően fontos feltétel a tökéletes preoperatív diagnosztika, melynek kívánatos, de nem kötelező része az MR-vizsgálat (mely újabb góccokat mutathat ki). Ha ezek a feltételek adottak, a magasabb lokálisrecidíva-arány elfogadható szintre csökkenthető [8, 9]. Ennek ellenére egyelőre az emlőmegtartó műtéteket nem tekinthetjük rutineljárásnak MF/MC daganatok esetén.

*Centrális emlőtumor esetén az emlőbimbó-areola komplex megkímélésének feltételei [10]:*

- A tumor nagysága <30 mm
- Tumor- emlőbimbó távolság >20 mm
- Nincs axilláris nyirokcsomóáttét
- Nem igazolható a bőr/bimbó-areola komplex tumoros érintettsége (intraoperatív vizsgálat!)

*Kizáró indokok:*

- Túl nagy és/vagy ptotikus emlő
- Az intraoperatív és/vagy a végleges szövettani vizsgálat a bőrfelszíni reszekciós síkot tumorosan érintettnek találja
- Grade III-as tumor, limfovaszkuláris invázió jelenléte, valamint a HER2-pozitivitás.

### Onkoplasztikus emlőmegtartó műtétek

Az onkoplasztikus emlősebészet az emlőrák multidiszciplináris kezelésének alapvető része, amely a szükséges tapasztalattal és eredményességgel képes egyesíteni az onkológiai és rekonstrukciós sebészeti technikákat. Az onkoplasztikus emlőmegtartó műtétek (terápiás emlőplasztika, kozmetikai kvadrantektómia) célja az onkológiai radikalitás mellett az emlő lehető legjobb kozmetikai végeredményének biztosí-

tása, a megmaradó szövetek áthelyezésével vagy a hiányzó szövetek pótlásával. 2009-ben az onkoplasztikus emlősebészi technikák a St. Gallen-i Konszenzus Konferencián szakmailag befogadásra kerültek. Az onkoplasztikus emlőmegtartó műtétek speciális sebészi/plasztikai sebészi szakismereteket és tapasztalatot igénylő onkológiai sebészeti beavatkozások. E speciális emlőmegtartó műtétek elsősorban nagyobb tumorok (T2-T3), kedvezőtlenebb tumor- emlő térfogat arány és centrális, alsó negyedekben elhelyezkedő daganatok esetén indikáltak. Kiemelkedően jó esztétikai végeredmény mellett [11], akár az emlő 20–50%-ának eltávolítására is képesek, egyes technikák azonnali vagy halasztott ellenoldali szimmetrizációs műtétet igényelhetnek. A mikroszkóposan érintett sebészi szél arányát csökkentik, szövődmenyarányuk nem magasabb, nem késleltetik az adjuváns multidiszciplináris kezeléseket, nem nehezítik az utánkövetést sem. A hagyományos emlőmegtartó műtétekhez képest azonban hosszabb műteti időt igényelnek [12]. Összességében az onkoplasztikus műteti technikák onkológiai eredményei a hagyományos emlőmegtartó műtétek és a masztektómiák eredményeivel összemérhetők, hosszú távú onkológiai eredmények azonban még korlátozottan állnak rendelkezésre [1, 12–16].

Bórtakarékos masztektómia (skin-sparing mastectomy): emlőbimbó-areola komplex és limitált periareoláris bőr eltávolításával végzett masztektómia (nyirokcsomó-disszekcióval vagy nélküle) azonnali emlőpótlással. Elsősorban nagy kiterjedésű DCIS (kivéve a high-grade DCIS-t), a bőrt nem infiltráló invazív daganat sebészi kezelésénél alkalmazható módszer. Az indikációt illetően egyértelmű nemzetközi és hazai ajánlások nincsenek. A patológiai vizsgálatnál kiemelten fontos az ún. szuperficiális reszekciós felszín vizsgálata.

Az emlőbimbó-megtartó masztektómia (nipple-sparing mastectomy, NSM) esetén az emlő teljes bőre prezervált, míg a bimbóudvar-megtartó masztektómia (areola-sparing mastectomy, ASM) esetén a parenchymával együtt az emlőbimbó is eltávolításra kerül. A műtétek általában az alsó áthajlási redőben vezetett metszésből végezhető azonnali emlő-helyreállításal kombinálva. A helyes műteti technikával, tapasztalattal rendelkező sebész végezze. A retromamilláris mirigyterület jelölése a patológiai vizsgálat számára, illetve a retro-/intramamilláris szövet intraoperatív fagyasztásos vizsgálata a módszer része. Az NSM pontos indikációs köre máig nem meghatározott, akár emlőrák, akár profilaktikus indikációban a műtét alkalmazása körültekintő betegszelekciót igényel. Az NSM-re alkalmas esetek jól körülhatárolható, a bimbótól 2 cm-nél tovább elhelyezkedő szoliter vagy multifokális, grade 1/2-es, nyirokcsomó- és HER2-negatív tumorok, limfovaszkuláris invázió nélkül. Az ASM/NSM műtétek nem egyeznek meg az érdemi mennyiségű mirigyállományt visszahagyó korai szubkután masztektómiával.

### Sebészi reszekciós szél

A daganat eltávolítása onkológiailag akkor megfelelő, ha a reszekciós szélek patológiai vizsgálattal is tumormentesnek bizonyulnak (a tussal megfestett szélben nincs tumorsejt).

Az Amerikai Onkológiai Sebészeti Társaság és az Amerikai Onkoradiológiai Társaság legutolsó metaanalízise alapján (17) a St. Gallen-i konszenzus úgy foglalt állást, hogy az ép reszekciós szél további kiterjesztése/növelése nem indokolt fiatal korban (<40 év), extenzív intraduktális komponens jelenlétében, invazív lobuláris és kedvezőtlen biológiai tulajdonságú daganatok esetében sem. DCIS esetén azonban az NCCN legalább 1 mm-es (kivéve a mellkasi faszcia- és bőrközeli szélek), míg az ESMO 2 mm-es ép reszekciós szél elérését javasolja (2–4, 18).

Az ép reszekciós szél eléréséhez intraoperatív, ún. specimenmammográfia vagy ultrahangvizsgálat is alkalmazható. Minden esetben szükséges az eltávolított emlőrészlet (specimen) pontos orientációja (pl. laterális, mediális, szuperior). A tumorágy alapjának és falainak 6 db titánklippel történő jelölése a tér 6 irányának (anterior, poszterior, laterális, mediális, szuperior és inferior szélnek) megfelelően alapvető. A patológiai leírásnak (makroszkópos, mikroszkópos) ki kell térnie a reszekciós szélek épségére, pozitívitas esetén az érintettség jellegére (invazív vagy *in situ* góc, fokális vagy széles/masszív érintettség). Szintén lényeges a preoperatív, intraoperatív képalkotó és a patológiai vizsgálatok összevetése is.

A reszekciós szél pozitívitas esetén reexcíziót (általában egy alkalommal) szükséges végezni, ha ez nem lehetséges és/vagy a reszekciós szél pozitívitas észlelhető, maszektómia végzése ajánlott. A reexcízióval eltávolított szövet pontos orientálása és részletes műtéti dokumentálása szükséges. A makroszkópos és mikroszkópos sebési szélek ismertetése a patológiai leletben szintén indokolt. Amennyiben a reszekciós szél a m. pectoralis majornak megfelelően érintett és a kvadrantektómia lege artis történt, azaz a m. pectoralis major faszciáját is (a műtéti leírásban dokumentáltan) eltávolította, pótkimetszés nem szükséges, csak kiegészítő sugárterápiás kezelés a tumorágyra. A klasszikus lobuláris *in situ* karcinóma (LCIS) a sebési szélben szintén nem képezi reexcízió indikációját (2–4, 17).

Számos adat támogatja azt, hogy az LCIS ún. pleomorf változata rosszabb biológiai tulajdonságokkal rendelkezik (19, 20), ezért komplett kimetszése javasolt a reszekciós szél érintettsége esetén (lásd lejjebb).

### Nem tapintható emlődaganatok

Nem tapintható daganatnál minden esetben preoperatív jelölés szükséges. A klasszikus dróthorogjelölés alkalmas nem tapintható malignus vagy malignitásra gyanús elváltozások eltávolítására. Több klinikai vizsgálat azt igazolta, hogy a ROLL (Radioguided Occult Lesion Localisation – nem tapintható elváltozás lokalizálása) technikával pontosabb, kozmetikailag is jobb excízió végezhető, valamint az egy ülésben végzett őrszemnyirokcsomó-biopszia egyszerűbben kivitelezhető (21, 22). Mindezek alapján a dróthorog-jelöléses módszer első választásként nagy kiterjedésű mikrocalcifikációk (DCIS), sugaras heg (radial scar), komplex szklerotizáló léziók eltávolítására javasolt, ahol őrszemnyirokcsomó-biopszia elvégzését nem tervezzük.

Invazív daganatok esetén napjainkban, számos intézetben elsődlegesen alkalmazott módszer a ROLL technika, mely az őrszemnyirokcsomó jelölésére is alkalmas. A műtét során mind a daganat, mind az őrszemnyirokcsomó eltávolítása kézi gammaszonda segítségével történik.

A tumorágyat a későbbi sugárkezelés megtervezése céljából kötelező klipekkel (legalább 6 db klip) megjelölni. A műtét elengedhetetlen részét képezi a specimensorientáció és a specimenmammográfia/UH (ld. sebési reszekciós szél) is.

### Az axilla sebési kezelése

Az axilla sebészete továbbra is fontos szerepet tölt be az emlő invazív daganatainak kezelésében: (1) információt ad az emlőrák stádiumára, prognózisára vonatkozóan és (2) regionális tumorkontrollt biztosít.

A klinikailag, axilláris ultrahangvizsgálatot (AXUH) és +/- aspirációs citológiát követően nyirokcsomó-negatív (cN<sub>0</sub>) emlőrák standard axilláris staging vizsgálata az őrszemnyirokcsomó-biopszia (SLNB) (II, A), amely megbízható és pontosabb stádiumbesorolást tesz lehetővé, mint a hagyományos axilláris blokkdisszekció (ABD, a hónalj I-II. szintjén lévő nyirokcsomók eltávolítása) (23). Az elmúlt évek több prospektív, multicentrikus tanulmánya alapján (24–26) az ABD indikációja egyre szűkül és helyettesítésére az axilláris besugárzás, mint terápiás alternatíva (meghatározott feltételek mellett) elfogadottá vált (25, 27).

### Őrszemnyirokcsomó-biopszia, technikai megfontolások

Az SLNB-t általában a primer tumor eltávolításával együtt végezzük. Amennyiben az emlődaganat eltávolítása korábban megtörtént és utólag igazolódott az invazív/mikroinvazív tumor jelenléte, második ülésben az őrszemnyirokcsomó-biopszia elvégezhető. Az őrszemnyirokcsomó-biopszia multicentrikus elváltozások esetén és neoadjuváns (primer szisztémás) kezelést megelőzően és azt követően is elvégezhető (részletesen lásd a neoadjuváns kezelés részben).

Jelenleg két módszer alkalmazható az őrszemnyirokcsomó eltávolítására, (1) a festékjelölés (patentkék) és (2) az izotóp (<sup>99m</sup>Tc-mal jelölt kolloidális albumin) jelölés. Az izotópjelölés specificitása (találati aránya) és szenzitivitása szignifikánsan jobb, mint a kék festék jelölés. A legérzékenyebb az ún. kettős jelöléses módszer (a nyirokcsomó azonosítása átlagosan 92%-os és a fals negatív nyirokcsomó-azonosítás 7% alatti) (28), ezért jelenleg ez tekinthető elfogadható standard eljárásnak (29, 30). Festékjelölés salvage módszerként alkalmazható pl. negatív limfoszcintigráfia ROLL jelölést követően. Izotópjelölés esetén fontos limfoszcintigráfias (statikus) vizsgálatot is végezni az őrszemnyirokcsomók és a nyirokelfolyás vetületének meghatározására.

Mammaria interna melletti sentinel nyirokcsomó eltávolítása lehetséges, a staging ezen eljárás révén pontosítható, az eredmény azonban alacsony arányban befolyásolja a további kezelést; rutinszerű alkalmazása nem indokolt (31).

*Indikáció az őrszemnyirokcsomó eltávolítására*

- T<sub>1</sub>-T<sub>2</sub>-T<sub>3</sub> tumorok
- a hónalj területe korábbi műtéttől mentes (relatív, lásd alább)
- klinikailag és radiológiailag (UH) nincs hónalji metasztázisra gyanús nyirokcsomó (vagy ha van, akkor a gyanút patológiai vizsgálat [vezérelt aspirációs citológia vagy hengerbiopszia (core-biopszia) nem erősíti meg)
- primer műtétként; szekunder műtétnél széles excízió vagy kvadrantektómia utáni állapotban

*Kontraindikáció*

- gyulladással emlírták
- T<sub>4</sub>, IV. stádiumú tumorok esetén
- egyéb módszerrel (pl. klinikailag/radiológiailag gyanús axilláris nyirokcsomó; UH-vezérelt FNA/core-biopsziával) igazolt nyirokcsomóáttét
- a jelzőanyagok elleni ismert allergiás reakció

*Relatív kontraindikáció (SLNB elvégzése megkísérelhető/ elvégezhető)*

- az emlő kiterjedt korábbi műtéte
- előző hónalji beavatkozás (nem axilláris blokkdiszekció)
- az emlő recidív vagy aszinkron tumora, amennyiben előzőleg csak SLNB történt

**ABD:** a beavatkozás során az axilla I-es és II-es szintjén lévő nyirokcsomók, legalább 10 db, eltávolítása szükséges.

*Indikáció*

- invazív emlőrák sebészi kezelésével egy időben, amennyiben a preoperatív vizsgálatok (UH-vezérelt FNAC/core-biopszia) axilláris nyirokcsomó-metasztázist igazoltak
  - SLNB-t követően pedig, ha >2 SLN-ben van áttét (makrometasztázis) és/vagy a beteg nem felel meg a Z-0011 vizsgálat beválasztási feltételeinek (T<sub>1</sub>-T<sub>2</sub> emlőrák (N<sub>0</sub>M<sub>0</sub>), klinikailag axilláris nyirokcsomó negatív [fizikális vizsgálat, AXUH, FNAC], emlőmegtartó műtét, maximum 1-2 pozitív SLN [mikro/makrometasztázis, nincs extrakapszuláris tumorterjedés], teljesemlő-besugárzás + adjuváns szisztémás kezelés)
  - masztektómia és SLNB esetén, amennyiben posztoperatív sugárkezelést nem tervezünk és az SLN (akár egy nyirokcsomó) makrometasztázist tartalmaz
  - neoadjuváns (primer szisztémás kezelés) előtt UH-vezérelt FNAC/core-biopszia vagy SLNB axilláris nyirokcsomó-metasztázist igazol; emlőműtéttel egy időben
  - neoadjuváns (primer szisztémás kezelés) után végzett SLNB axilláris nyirokcsomó-metasztázist igazol; emlőműtéttel egy időben vagy azt követően
- ABD elhagyható**, ha klinikailag (AXUH negatív, kétséges esetben AXUH-vezérelt FNAC negatív) cN<sub>0</sub> a betegség és az SLNB eredménye (II, B) [2-4, 24, 25]:
- pN<sub>0</sub> (sn), azaz nincs áttét az őrszemnyirokcsomó(k)ban
  - pN<sub>0</sub>(i+)(sn), azaz ITC kategóriájú SLN-érintettség igazolható

- pN<sub>1</sub>mi(sn), azaz az SLN mikrometasztázist tartalmaz
- pN<sub>1</sub>a(sn), ha csak 1-2 SLN áttétes (makrometasztázis), a beteg megfelel a Z-0011 vizsgálat beválasztási követelményeinek.

**Őrszemnyirokcsomó intraoperatív vizsgálata**

Az SLN intraoperatív vizsgálata a korai emlőrák sebészetében jelentősen csökkentette a második ülésben elvégzett axilláris blokkdiszekciók számát, ezáltal a betegek megterhelését és a műtéti költségeket. A klinikai gyakorlatban a patológusok három különböző módszert alkalmaznak, mint a makroszkópos észlelést (amelyet ki is egészítenek az utóbbiak valamelyikével), az imprintcitológiát és a fagyasztásos szövettant. Hazánkban a nukleinsav-amplifikációs vizsgálat (OSNA vagy RT-PCR) nem terjedt el. A legújabb irányelvek alapján azonban az ABD végzése a betegek egyre szűkülő csoportjánál indokolt (<10%), és ez az arány tovább fog csökkenni az alternatív hónalji sugárkezelés egyre szélesebb körű alkalmazásával. A terápiás alternatívák közötti választásban nagyon fontos a betegszempontok figyelembevétele is. Az ABD végzése új indikációjának alapján az alábbi esetekben javasolt SLN intraoperatív vizsgálata:

- masztektómia végzése esetén, ha posztoperatív sugárkezelést előzetesen nem tervezünk
- neoadjuváns/primer szisztémás kezelést követő műtét során, ha megelőzően nem igazoltak metasztatikus nyirokcsomót az axillában.

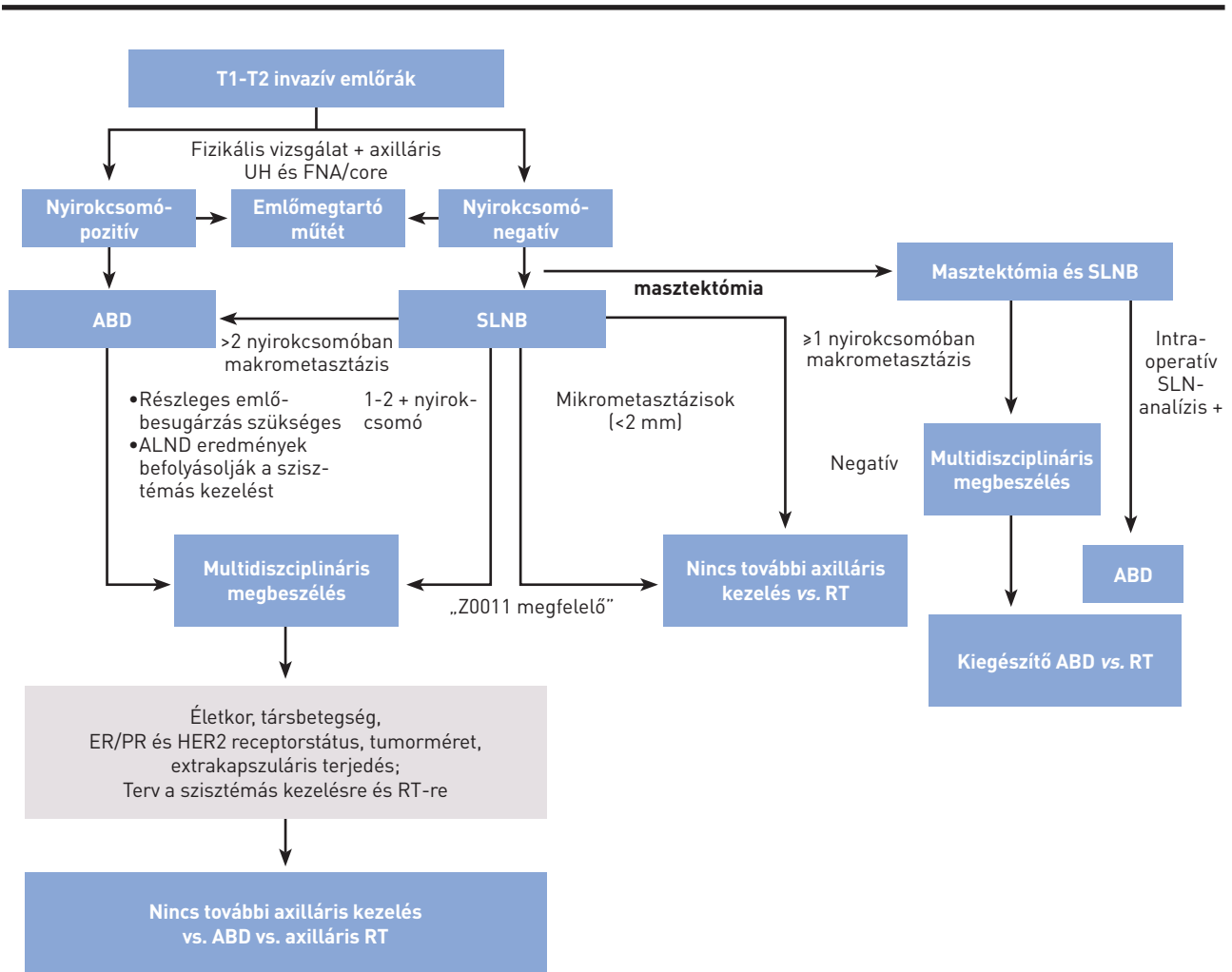
A SLN végleges szövettani eredménye, a műtét típusa, a daganat biológiai tulajdonságai alapján, a beteg véleményének figyelembevételével az onkoteamnek kell döntenie a további kezelés szükségességéről, valamint a kezelés megválasztásáról.

Az axilla sebészi kezelésére vonatkozó terápiás algoritmust az 1. ábra foglalja össze.

**NON-INVAZÍV DAGANATOK SEBÉSZI ELLÁTÁSA (IN SITU KARCINÓMA)**

Az emlő *in situ* karcinómái közé tartozik a duktális *in situ* karcinóma (DCIS), a lobuláris *in situ* karcinóma (LCIS) és a Paget-kór. A leggyakoribb és klinikailag a legnagyobb jelentőségű ezek közül a DCIS. A duktális formát ma az invazív emlőkarcinóma prekursorának tekintjük.

A mammográfiás szűrés elterjedésével a DCIS a korábbi 1%-os előfordulással szemben napjainkban, egyes országokban már meghaladja a 20%-os gyakoriságot. Kezeletlen esetekben az invazív karcinómává fajulás rizikója kb. 30-50% a diagnózistól számított 10-20 éven belül. Klinikai megfigyelések szerint a III-as fokozatú (high-grade) komedó típus és nekrozis jelenléte rosszabb biológiai tulajdonságot bizonyít, és egyben jelzi a magasabb lokális kiújulási hajlamot. A gyakorlatban jól használható az ún. Van Nuys-féle index is, mely a sebészi kimetszés komplexitását is kalkulálja a betegség prognózisában/kiújulásában. Külön kategória a DCIS mikroinvazív (T<sub>1</sub>mi) formája, mely viselkedésében



1. ÁBRA. Az axilla sebészi kezelése – terápiás algoritmus [58]

a DCIS-hez áll közelebb, mint az invazív rákokhoz. Ebben az esetben az áttétképződés lehetősége már potenciálisan fennáll, de lényegesen kisebb gyakorisággal, mint nagyobb invazív tumorok esetén. Mikroinvazív góc jelenléte szoros összefüggést mutat a DCIS nagyságával.

**Diagnózis.** A betegség alapvetően tünetmentes nők körében végzett mammográfiás szűrés során kerül felismerésre különböző nagyságú és megjelenésű meszesedések formájában. Az egyre szélesebb körben alkalmazott MR-vizsgálat pontosíthatja a betegség kiterjedését, és segítséget nyújthat a sebészi kezelés tervezéséhez is. A betegség mindössze 5–10%-ban társul klinikai tünetekkel, mint tapintható csomó vagy emlőváladékozás. Fontos a preoperatív henger- (core vagy vacuum core) biopszia, mely egyértelműen bizonyítja a betegség jelenlétét, és korlátozottan alkalmas az esetleges invazív/mikroinvazív gócok kimutatására is (axilláris staging!). Amennyiben a malignitást nem igazoló biopsziás

minta nem tartalmaz meszesedést, a mintavétel általában nem tekinthető reprezentatívnak (ismételt mintavétel vagy teamdöntés szükséges, esetleg diagnosztikus célú sebészi excízió).

**Sebészi kezelés.** A túlélésben nincs különbség a masztektómiával operáltak és az emlőmegtartásos műtéttel plusz posztoperatív teljesemlő-besugárzással ellátott betegek között.

Mivel a betegség az esetek nagy részében nem tapintható, mindig valamilyen fajta (dróthorog vagy izotóp módszer) tumorjelöléses technikát kell alkalmazni a sebészi kezelés sikere céljából (ld. alább).

Emlőmegtartás esetén nagyon fontos az ép szegéllyel történő sebészi kimetszés [2]. Az NCCN [4] legalább 1 mm, míg az ESMO [3] legalább 2 mm-es ép szegélyt tart kívánatosnak. Mivel a szűk kimetszés (<2 mm) esetén a lokális kiújulás esélye magasabb, ezért a kiegészítő kezelés mérlegelése

javasolt (reexcízió, besugárzás). Továbbra is kivételt jelent a bőr, illetve mellkasfal felé eső reszekciós sík (a reszekció a subcutisig terjed, illetve a pectorális faszcia is eltávolításra került). A klasszikus LCIS (lobuláris *in situ* karcinóma) jelenléte a reszekciós szélben nem jelenti a lokális recidíva arányának növekedését, ilyenkor pótkimetszés, újabb műtét nem szükséges.

Masztektómia javasolt multicentrikus/diffúz és/vagy nagy kiterjedésű (>50 mm) elváltozások esetén. Itt is fontos az emlőmirigy és a daganat aránya (kozmetikai eredmény). Masztektómia esetén az emlő primer rekonstrukciójára is van lehetőség (ld. alább). Masztektómia választása esetén általában ún. bőrtakarékos („skin-sparing”) masztektómiát végzünk. Ez a műtét jó lehetőséget ad az emlő azonnali helyreállítására is. Az indikációt illetően egyértelmű nemzetközi és hazai ajánlások nincsenek. A patológiai vizsgálatnál kiemelten fontos az ún. anterior reszekciós felszín vizsgálata.

### Az axilla sebészi kezelése

A DCIS definíciója szerint nem invazív, vagyis nyirokcsomóáttétet sem adhat. Világirodalmi adatok szerint azonban az ilyen esetekben is felléphet alacsony százalékban (<10 %) nyirokcsomó-metasztázis az őrszemnyirokcsomóban (ld. alább). Mindezek alapján szelektív esetekben, mint pl. kiterjedt tumorméret (>50 mm), szövettanilag rosszul differenciált, komedónekrózis vagy mikroinvazív góc jelenlétében, valamint akkor, ha masztektómiát vagy az emlő axilláris nyúlványának eltávolítását tervezzük, őrszemnyirokcsomó-biopszia végzése szükséges. Az utóbbi esetekben azért szükséges az őrszemnyirokcsomó eltávolítása, mert ha a végleges szövettani vizsgálat invazív és/vagy mikroinvazív gócot igazol az emlőben, már csak axilláris blokkdisszekcióval tudjuk a nyirokcsomóstaginget felállítani.

Amennyiben a preoperatív vizsgálatok tiszta DCIS-t valószínűsítene (core-biopsziával igazolt), nem szükséges őrszemnyirokcsomó-biopszia végzése az excízióval egy ülésben (ld. kivételek, pl. nagy kiterjedésű DCIS). Ha a végleges szövettani feldolgozás invazív/mikroinvazív gócot igazol az eltávolított emlőrészletben, második ülésben az SLNB végzése javasolt.

### Lobuláris *in situ* karcinóma (LCIS)

Az LCIS fennállását általában egyéb ok miatt végzett hengerbiopszia vagy sebészi kimetszést követő szövettani vizsgálat igazolja. Atípusos lobuláris hiperpláziával (ALH) együtt prekancerózissnak tartható, de az invazív daganatképződés pontos rizikója jelenleg nem ismert (3-4-szer nagyobb a normális populációval összehasonlítva). Gyakran bilaterális és még gyakrabban multicentrikus.

**Sebészi kezelés.** (1) Általában szoros megfigyelés elegendő, vagy magas karcinómarizikó (BRCA 1/2 mutáció, egyéb magas családi karcinómarizikó) esetén (2) masztektómia és szövettani mintavétel az ellenoldalon: pozitív leletnél kontralaterális masztektómia is szükséges lehet; (3) bila-

terális emlőeltávolítás javasolt. Rizikócsökkentő masztektómia végzése esetén mindig körültekintő egyéni mérlegelés szükséges. LCIS komedó mikrokalcifikált/pleomorf (PLCIS) változata high-grade DCIS-ként kezelendő; rosszabb biológiai tulajdonsága miatt komplett eltávolításra kell törekedni [2-4, 19, 20].

### Paget-kór

A Paget-kór az emlőbimbó és areola komplex bőrében lokalizálódó *in situ* karcinóma, mely mögött invazív elváltozás is lehetséges az esetek közel 80%-ában. Gyakran az emlő nem centrális területein is kimutatható, tüneteket nem okozó további invazív, illetve *in situ* daganat. A preoperatív szövettani vizsgálat (sebészi biopszia/teljes vastagságú bőrkimetszés) rendkívül fontos a pontos diagnózis felállításában. Hasonlóképpen lényeges az emlő komplex diagnosztikája is, beleértve az emlő-MR-t, az okkult azonos vagy ellenoldali elváltozások kimutatására. Csak *in situ* elváltozás esetén a sebészi kezelés megfelelő ép szegéllyel történő lokális kimetszés, az emlőbimbó és areola komplex teljes eltávolításával. Amennyiben invazív karcinóma jelenléte igazolódik, a kezelés a szolid tumorokra érvényes elvek szerint történik: az emlő centrális kvadránsának kimetszése vagy masztektómia (őrszem, ill. axilláris nyirokcsomó disszekciójával, ld. később). Ha az invazív tumor perifériásan helyezkedik el, az emlőbimbó-areola komplex eltávolítása mellett, külön metasztázisból eltávolítható a daganat, természetesen kiegészítve megfelelő axilláris staginggel.

Amennyiben a diagnosztikus core-biopszia egyéb elváltozást, mint atípusos dukális hiperpláziát (ADH), ALH-t, flat epiteliális atípiát, papillómát (főként nagyobb mint 10 mm, atípusos, multiplex, perifériás), radial scart, komplex sklerotizáló léziót, atípusos vagy növekvő fibroadenómát vagy nagy, illetve tüneteket mutató pseudoangiomatózusstromális hiperpláziát igazol, komplett sebészi eltávolításuk javasolt.

### Phylloid tumor

Fibroepiteliális eredetű daganat, melynek benignus, malignus és ún. borderline formája ismert. Diagnózis felállításában elengedhetetlen a hengerbiopszia, ennek sikertelensége esetén excizionális biopszia végzése; a tumorok heterogenitása miatt a hengerbiopszia sem mindig eredményez pontos diagnosztikus besorolást, ezért a sejtdús fibroepiteliális léziók B3 kategóriát képviselnek, és *in toto* eltávolítandók (lásd patológiával foglalkozó konszenzusajánlás).

**Sebészi kezelés.** Kis daganat esetén (<5 cm) elegendő a széles, éppen történő kimetszés (>1 cm reszekciós szél) axilláris staging (sentinel biopszia/blokkdisszekció) nélkül, mert ez a daganattípus nem limfogén, hanem hematogén úton adhat metasztázist (kivéve, ha preoperatív axilláris nyirokcsomó-metasztázis jelenléte igazolódott). Kiterjedt elváltozásokor (>5 cm) és/vagy bizonytalan onkológiai radikalitás esetén masztektómia ajánlott. Masztektómia végzése esetén

azonnali emlőrekonstrukció végezhető. Benignus phylloid tumorok esetén konzervatív megközelítés javasolt, esetleges pozitív szél kapcsán is elégségesnek tűnik az obszerváció, ami a borderline tumorok esetén is – egyéni mérlegelés alapján – megengedhető. Malignus phylloid tumorok esetén alapkövetelmény az éppen történő eltávolítás.

Helyi kiújulás esetén további széles excízió, illetve masztektómia végzése javasolt.

### A gyulladással járó emlőrák

A legrosszabb biológiai viselkedésű emlőrákok közé tartozik. Klinikai megjelenését a bőr nyirokereinek tumoros inváziója magyarázza (bőrpír), mely gyulladással járó megbetegedést utánoz (T4d) [15].

A diagnózist a komplex emlővizsgálat (UH, mammográfia, szükség esetén MR) és a szövettani eredmény (core-, punch-biopszia) tisztázza. A diagnózis felállításakor már jelentős arányban (kb. 80%) nyirokcsomóáttét is jelen van (N<sub>1</sub>–N<sub>3</sub>), és az esetek közel egynegyedében távoli metasztázis is kimutatható (ezért a terápia megkezdése előtt ajánlott a távoli metasztázisok keresése).

Kezelése primeren nem képez sebészi indikációt. Eredményes neoadjuváns kemoterápiát (és/vagy célzott terápiát) követően, R<sub>0</sub> reszekció reményében masztektómia és szükség esetén ABD végzése javasolt [3, 4]. Az őrszemnyirokcsomó-biopszia (SLNB) gyulladással járó emlőrák esetén kontraindikált a magas álnegatív arány (kb. 40%-os) miatt [32]. Halasztott emlőrekonstrukció válogatott esetekben elvégezhető. Eredményes sebészi kezelést követően is magas a lokális recidíva aránya.

### Terhességi emlőrák

A terhesség alatt, illetve azt követően a szoptatás alatt (12 hónapon belül) jelentkező emlőrák esetén beszélünk terhességi emlőrákról. A daganat a terhes nők leggyakoribb onkológiai megbetegedése, az incidenciája 1:3000-hez [33]. A diagnózis általában későn történik, így a prognózis is általában rossz.

A kezelést a betegség stádiumának megfelelően kell meghatározni, úgy, mint bármely más esetben. Figyelembe kell venni azonban, hogy a besugárzás terhesség alatt kontraindikált, de a kemoterápia viszonylag biztonságosan alkalmazható a második és harmadik trimeszter során (lásd szisztémás kezeléssel foglalkozó konszenzusszöveg). A terhesség nem képez műtéti kontraindikációt. Az első trimeszterben észlelt emlőrák esetén sem feltétlenül indokolt a terhesség megszakítása, és törekedni kell a koraszülés elkerülésére is; az anya érdekei részesítendőek előnyben.

A terhességi emlőrákos beteget tapasztalatokkal rendelkező centrumokban javasolt kezelni. Műtét bármely trimeszterben végezhető. Az NCCN [4] masztektómia végzését javasolja. Az amerikai és az európai ajánlások e tekintetben is némileg eltérnek [2–5]. Kiemelendő, hogy terhesség alatt a sugárkezelés ellenjavallt, de amennyiben a sugárkezelés a szülés utánra halasztható, az emlőmegtartó kezelés nem

jelent hátrányt a módosított radikális masztektómiával szemben. Az első trimeszterben azonban a sugárkezelés jelentős csúszása miatt masztektómia végzése javasolt. A megfelelő axilláris staging minden esetben része a sebészi kezelésnek. Klinikailag negatív axilla esetén őrszemnyirokcsomó-biopszia végezhető. Alacsony dózisu izotóp alkalmazása (≤10 MBq <sup>99m</sup>Tc), a tracer beadását követő gyors műtéttel és a beadás helyének kimetszésével, minimális veszéllyel jár a magzatra, így a korai emlőrákok esetén terhesség ideje alatt is biztonsággal kivitelezhető [34, 35]. Patentkével ellenjavallt az SLNB. Bár az alacsony eset-szám miatt nem várható nagy, randomizált vizsgálatok, az eddigi tapasztalatok alapján az izotópjelölés biztonságosnak mondható. A legújabb St. Gallen-i ajánlás alapján, bár csak szűk többséggel, de elfogadott a masztektómia utáni primer rekonstrukció, a hosszabb és kiterjesztettebb műtét azonban több szövődémmel járhat [2].

A szoptatás alatt felfedezett emlőrákot az ablaktációt követően stádiumának megfelelően kezeljük.

### Okkult emlőrák hónalji nyirokcsomóáttéttel

Képzővizsgálatokkal (UH, Mgr, MR) és fizikálisan az emlőben malignus/malignitásra gyanús elváltozás nem igazolható, a hónaljban azonban metasztázis nyirokcsomó(k) igazolható(k) (axilláris UH, nyirokcsomó core-biopsziája, fontos a metasztázis emlőeredetének igazolása).

Az egyik terápiás lehetőség a módosított radikális masztektómia, a másik a szimpla axilláris blokkdiszekció végzése emlőbesugárzással, illetve egyéb adjuváns onkológiai kezeléssel kiegészítve. Amennyiben nem történik masztektómia, a daganatok egy része később radiológiailag felfedezhetővé vagy szimptomatikussá, így eltávolíthatóvá válhat [20–30%].

### Fiatalkori emlőrák

A jelenlegi szakirodalom 40 éves kor alatt jelentkező emlőrák esetén használja a fiatalkori emlőrák fogalmát. Ez a korosztály nem esik a mammográfiai szűrés korcsoportjába, ezért az esetek többségében (90%) a betegek már klinikai tünetekkel jelentkeznek. A statisztikai adatok azt igazolják, hogy 40 év alatt gyakoribb a kedvezőtlen klinikopatológiai tulajdonságú és biológiailag agresszívebb daganat (ún. tripla-negatív, azaz ER/PR- és HER2-negatív daganat). Ezt támasztja alá az is, hogy mind a recidívamentes, mind a teljes túlélés rosszabb ebben a korcsoportban [36]. Fiatalkori emlőrák esetén mindig felmerül a familiáris, örökletes emlőrák lehetőség. Mindezek alapján genetikai konzultáció és az erre akkreditált laborban BRCA1- és BRCA2-mutációt hordozók kiszűrése javasolt [2].

Minden beteg esetén egyénre szabottan kell a lokoregionális és a szisztémás kezelést meghatározni. A sebészet alapelvei fiatalkori emlőrák esetén sem változnak. A kezelésben a masztektómia nem jelent előnyt az emlőmegtartó műtét plusz sugárkezeléssel szemben sem a lokális recidívák, sem a túlélés vonatkozásában [37].



A mutációt hordozók esetén azonban javasolt speciális centrumban a kezelési alternatívák előnyeinek, hátrányainak részletes ismertetése, figyelembe véve a speciális pszichoszociális, szexuális, testképszempontokat is. Felvilágosítás során ki kell térni az emlőrekonstrukció lehetőségére és annak időzítésére is. Sebészi kezelés tekintetében több opció közül választhatunk. Korai emlőrák esetén, amennyiben a feltételek adottak, emlőmegtartó műtét végezhető kiegészítő sugárkezelés alkalmazásával. A másik javasolt alternatíva a kétoldali masztektómia, mely csökkenti a második emlőrák kialakulásának esélyét, és hosszú távon növeli a betegségmentes és teljes túlélést is.

### Férfi emlőrák

Előfordulása igen ritka (férfi/nő arány 1/100–200), a férfiakban előforduló daganatos megbetegedések mintegy 0,2%-át jelenti. Ezzel is magyarázható, hogy az esetek többsége késői stádiumban kerül felismerésre, így a prognózis is kedvezőtlenebb. A felfedezés időpontjában észlelt tumorméret hasonlóságot mutat a női emlőrákokkal, de az emlőparenchyma hiánya miatt gyakoribb a bőr, illetve az emlőbimbó-areola érintettsége. A diagnosztikai eljárás és a staging megegyezik a női emlőrák esetén alkalmazottakkal.

Kezelése szintén azonos a női emlőrák kezelésével. A sebészi kezelés szempontjából mindenképp figyelembe kell venni a daganat jellemzően centrális elhelyezkedését és a szűkös tumor-emplőállomány arányt. Operábilis betegeknél a masztektómia és SLNB, nyirokcsomó-érintettség esetén ABD a választandó eljárás [3, 38]. Emelőmegtartó műtét a rosszabb túlélési adatok és a magasabb recidívaarány miatt nem javasolt. Ellentétben a női emlővolumen pótlásával és esztétikai helyreállításával, ez esetben a primer bőrpótlás jelenthet komoly rekonstrukciós sebészeti kihívást.

### Rizikócsökkentő masztektómia

Profilaktikus kétoldali emlőeltávolítás és emlőrekonstrukció magas rizikó csoportba tartozó nők (BRCA1- és BRCA2-mutációt hordozók, előzetes emlőbesugárzás limfóma miatt) esetén indokolt. A BRCA-mutációt hordozók átlagos kumulatív emlőrákkockázata 70 éves életkorig – mutációtól függően – 50–90% között változik, de alapvetően fő jellegzetessége a karcinóma fiatalkori (<45 év) megjelenése [39]. Kétoldali masztektómia végzésével az emlőkarcinóma incidenciája és mortalitása 90–95%-kal csökkenthető (IIIA evidencia) [3].

A gényvizsgálatot csak szigorú szakmai előírások betartásával lehet végezni, erre akkreditált laborokban. A BRCA-mutációt hordozók felvilágosítása, a különböző terápiás lehetőségek, mint a szoros utánkvetés, a kemoprevenció és a profilaktikus masztektómia megbeszélése is csak speciális ismeretekkel és tapasztalatokkal bíró központokban ajánlott [15].

Elsősorban az Egyesült Államokban [40], kisebb mértékben Európában [41] is egyre több emlőrákos nőbeteg

a masztektómiát részesíti előnyben, és a kontralaterális ún. rizikócsökkentő emlőeltávolítást is igényli. A kétoldali masztektómiának a daganatos túlélésre vonatkozó jótékony hatása egyelőre nem igazolt [42, 43]. Ilyen esetekben szintén körültekintő felvilágosításra van szükség [2, 3].

### EMLŐREKONSTRUKCIÓ (6, 10, 15, 44)

Az emlőrákos betegek jelentékeny hányadában, a megfelelő onkológiai sebészi ellátás érdekében, továbbra is szükséges az emlő teljes eltávolítása. Az emlő helyreállítása a masztektómián átesett nőbetegek számára Magyarországon is biztosított. Masztektómia esetén az európai ajánlásoknak megfelelően, a műtétet megelőzően a beteg írásban és szóban történő tájékoztatása az emlőrekonstrukció lehetőségéről alapvető. A helyreállító műtét javallatát vagy ellenjavallatát, a műtét optimális időpontját a kötelező, preoperatív multidiszciplináris emlőonkológiai team (melynek tagja a plasztikai sebész) a beteg bevonásával, együtt határozza meg. Rekonstrukciós igény esetén a komplex kezelési tervnek (egyéb kontraindikáció hiányában) számolnia kell a helyreállító műtéttel, az onkológiai műtétet végző sebész és a helyreállító műtétet végző plasztikai sebész szakorvos együttműködését igényelve. Posztmasztektómiás emlő-helyreállító műtétet plasztikai sebész szakorvos végezhet, ott, ahol a beavatkozás szakmai minimumfeltételei biztosítottak. A posztmasztektómiás helyreállító műtét végezhető a tumor-eltávolítással egy ülésben (azonnali rekonstrukció) vagy halasztottan. Amennyiben az onkológiai radikalitás megengedi az emlő helyreállítását, a lege artis sebészi technikával végzett bőrtakarékos, bimbóudvar-, illetve emlőbimbó-megtartó masztektómia (szelektált beteganyagánál, korai tumorstádium, tumorbiológiailag kedvező invazív tumoroknál Nottingham grade 1 vagy 2, N<sub>0</sub>, HER2-negatív, nincs limfovaszkuláris infiltráció, perifériás DCIS, >2 cm-re az emlőbimbótól) javasolt. Utóbbi masztektómiák (kizárólag lege artis műtéti technikával végezve) onkológiai eredményei a hagyományos masztektómiákhoz hasonlíthatók, 2013-ban a St. Gallen-i Konszenzus Konferencián szakmailag befogadásra kerültek. Az ilyen bőrtakarékos masztektómiák speciális szakismeretet és szakmai tapasztalatot igényelnek, inkomplett kivitelezésük szignifikáns onkológiai rizikót, illetve alulkezelést eredményez. Bőrtakarékos masztektómiákat csak azonnali vagy halasztott, illetve halasztott-azonnali emlőrekonstrukciós terv esetén célszerű végezni.

Az emlőrekonstrukció relatív indikációjú műtét, de az emlőrák onkológiai ellátásának alapvető eleme. A műtét célja az életminőség javítása, az egyik legfontosabb testi és pszichés rehabilitációs beavatkozás, ami nem befolyásolja az alapbetegség onkológiai kimenetelét, a lokális kontrollt, nem késlelteti az adjuváns kezeléseket, illetve nem hátráltatja az onkológiai utánkvetést.

Az optimális emlőrekonstrukciós technika megválasztása a plasztikai sebész feladata, az eseti körülményeknek és a beteg igényeinek megfelelően:

- az emlőrekonstrukciós módszer kiválasztásában figyelembe kell venni a beteg alkátát, társbetegségeit (pl. diabétesz), dohányzás meglétét, az esetleges irradiáció szükségességét, a sebészteam gyakorlatát és az onkológiai team individuális kezelési tervét,

- az emlő sebészi kimetszésének nagyságát (bőr, emlőparenchyma, bimbó és bimbóudvar),

- a visszamaradó szövetek mennyiségét és minőségét,

- valamint a posztoperatív sugárkezelés, kemoterápia indikációját,

- a beteg testi és lelki teherbíró képességét.

Az emlőrekonstrukció elvégzésének időpontjától függően lehet:

- azonnali, a daganat eltávolításával egy időben történik az emlőrekonstrukció vagy annak egyes lépései

- halasztott-azonnali, a bőrtakarékos, emlőbimbó-megtartó masztektómia során ún. szövettágító ballon szubmuszkuláris behelyezése, ami áthidalja az adjuváns multidiszciplináris kezeléseket idejét, majd azok befejezése után halasztottan történik meg a rekonstrukció befejezése

- halasztott, a daganat eltávolítása és az adjuváns kezelést követően (több hónap/év elteltével) történik az egy- vagy többlépéses rekonstrukció.

Az elmúlt években a bőrtakarékos masztektómiák elterjedésével előtérbe kerültek az azonnali, illetve halasztott-azonnali emlő-helyreállító beavatkozások, melyeknek kozmetikai, pszichológiai és gazdasági előnyei szignifikánsak a halasztott rekonstrukciókkal szemben.

Masztektómiát követő emlőrekonstrukciós lehetőségek:

- Emlőpótlás saját szövetekkel:

- a hasfal vagy hát területéről átültetett lebenyekkel (érnyeles vagy szabadlebenyek)

- helyi lebenyekkel

- Emlőpótlás expander-implantátum beültetéssel

- Emlőpótlás szilikonimplantátummal és speciális, az emlő alsó pólusát megerősítő biológiai vagy szintetikus anyaggal (pl. acelluláris dermális mátrix vagy különböző, részlegesen felszívódó hálók)

- Emlőpótlás saját szövettel (lebenyekkel) és szilikon expander-implantátum beültetés kombinációjával.

Posztmasztektómiás radioterápia (PMRT) esetén az azonnali emlő-helyreállító műtétek szövődményaránya nő (kapszuláris kontraktúra, autológ lebeny fibrotikus átalakulása stb.). PMRT esetén elsősorban halasztott-azonnali vagy halasztott emlő-helyreállítás javasolt. A halasztott-azonnali rekonstrukció komplettálása, illetve a halasztott rekonstrukció megkezdése a radioterápia után minimum 6 hónappal javasolt.

- Autológ szövőpótlás és sugárkezelés esetén az emlőhelyreállító műtét esztétikai eredménye elmaradhat a várakozástól.

- Szilikonexpander és/vagy implantátum beültetése és sugárkezelés esetén a korai és késői szövődmények aránya szignifikánsan magasabb (kapszuláris kontraktúra, szeróma, trofikus fekély)

A sugárkezelés után a szöveti reakció (bőrpír, epidermolízis, ödéma stb.) elmúltával, amennyiben szükséges, a sugársérült szöveteket (pl. kóros kapszula) lehetőleg teljes egészében el kell távolítani, vagy jó vérkeringésű szövet átültetésével regenerálni, revaszkularizálni szükséges. A teljes egészében saját szövettel történő emlőpótlás biztosítja a legjobb funkcionális és esztétikai eredményt. Az emlő bőre pótolható helyi és távoli lebenyekkel, az emlőparenchyma térfogata pótolható expander/implantátum beültetésével.

## PRIMER SZISZTÉMÁS (NEOAJUVÁNS) KEZELÉS

A primer szisztémás onkológiai kezelés ismert előnye, hogy a primeren irreszekabilis daganatok esetén a reszekabilitási arányt, valamint az emlőmegtartó műtétek arányát növelheti (45, 46). Az eddigi eredmények szerint a betegségmentes (DFS) és teljes túlélésre (OS) vonatkozó hatása egyenértékű az adjuváns kezelésével, feltéve, hogy utána kuratív műtét és onkológiai kezelés történik (47). Neoadjuváns kezelés válhat szükségessé IIA, IIB, T<sub>3</sub>N<sub>1</sub>M<sub>0</sub> stádiumú betegeknek, ahol egyedül a tumorméret miatt nem végezhetünk emlőmegtartó műtétet, és/vagy a beteg elutasítja a masztektómiát. Egyre több adat támogatja azt, hogy a II. stádiumú tumorok közül elsősorban az ER/PR-, HER2-negatív („tripla-negatív”) és HER2-pozitív nagy, valamint ER-pozitív posztmenopauzális tumorok esetén érdemes a neoadjuváns terápiát alkalmazni, ahol a patológiai remisszió („down-staging/sizing”) aránya szignifikánsan magasabb (2, 3).

A kezelés további feltételei:

- core-biopszia a primer tumorból és tumorcentrum-jelölés (titánklippel);

- klinikailag és/vagy UH-vizsgálattal metasztázisgyanús axilláris nyirokcsomó esetén FNAC/core-biopszia szükséges minden esetben;

- csak invazív rák esetén alkalmazható;

- neoadjuváns kezelés indikációjának felállítása, a kezelés monitorizálása és a kezelést követő sebészi/onkológiai kezelés meghatározása, egyénre szabottan, csak onkoteam döntése alapján történhet.

A végleges sebészi kezelés kiválasztását a kemoterápia eredményessége határozza meg, melyet a kezelés előtti és azt követő komplex emlővizsgálat segítségével ítélnünk meg. Amennyiben parciális vagy komplett primertumor-regressziót értünk el, emlőmegtartó műtét végezhető a nem tapintható tumorok eltávolításánál alkalmazott módszerekkel. Az emlőmegtartó műtét további feltétele, hogy a daganat megfelelő ép szegéllyel legyen eltávolítható, nincs kiterjedt mikrokalcifikáció a mammográfiás képen, és jó kozmetikai eredményt kapjunk a műtét után. A daganat sebészi kimetszése az onkológiai kezelést követő tumorméret alapján történik, a kezelés előtt behelyezett titánklip segítségével (2).

Arra vonatkozóan is vannak adatok, hogy szelektált esetekben multifokális és multicentrikus daganatok esetén is elvégezhető az emlőmegtartó műtét, ha a sebészi kimetszések ép szegéllyel kivitelezhetők (2, 48).

### Axilla kezelése/őrszemnyirokcsomó-biopszia

Primer szisztémás terápia megkezdése előtt a hónalji őrszemnyirokcsomó-biopszia (SLNB) elvégezhető. A módszer előnyei: pontosabb stádiumfelmérést ad, negatív SLN esetén nem kell elvégezni későbbiekben az ABD-t, és a nyirokrégió besugárzására sincs szükség. Hátránya, hogy a beteg a kezelés előtt pluszműtéten esik át (melynek nem elhanyagolható költségei vannak), pozitív SLN esetén még akkor is el kell végezni az ABD-t a PST után, ha a kezelés hatására N<sub>0</sub> stádus alakul ki. Az esetek felében ez túlkezelést jelent, mert PST hatására a hónalji nyirokcsomókban lévő áttét eltűnhet (down-staging), valamint gyakran csak az SLN pozitív és a többi hónalji nyirokcsomó nem.

Neoadjuváns kezelés utáni SLN-biopszia előnyei: a beteg egy műtéten esik át az esetek jelentős részében, az ABD jelentős arányban elkerülhető, és lehetőséget ad az onkológiai kezelés axilláris válaszána felmérésére. A módszer hátránya, hogy a biopszia találati aránya alacsonyabb, és magasabb az álnegatív esetek, valamint az axilláris recidívák aránya. Több prospektív vizsgálat eredménye alapján azonban a neoadjuváns kezelés után végzett SLNB megbízhatóságát növeli, ha kettős jelöléses módszert (izotóp + festék) alkalmaznak, és ha több, legalább 2 db SLN-t sikerül eltávolítani (49–52). Mindezek alapján megfelelő módszernek tartható az axilláris státusz felmérésére neoadjuváns kezelést követően is (2, 4, 49–52).

#### Kezelési javaslat:

##### 1. Klinikailag/UH-pozitív axilla esetén

1.1. A gyanús nyirokcsomó core/aspirációs citológiai vizsgálata javasolt; amennyiben az eredmény pozitív, a neoadjuváns kezelést követően ABD végzése szükséges.

1.2. Amennyiben a gyanús nyirokcsomó core/aspirációs citológiai vizsgálata negatív, őrszemnyirokcsomó-biopszia végzése mérlegelendő az onkológiai kezelés előtt; ha ennek eredménye pozitív, akkor az onkológiai kezelést követően ABD-t kell végezniük.

1.3. Amennyiben a gyanús nyirokcsomó core/aspirációs citológiai vizsgálata negatív, és nem történt SLNB az onkológiai kezelés előtt, eredményes onkológiai kezelés után (axilla a műtétkor klinikailag negatív) is elvégezhető (csak kettős jelöléssel); pozitív SLN esetén ABD végzendő.

1.4. Amennyiben nem történt SLNB az onkológiai kezelés előtt, és a kezelés hatására a klinikailag/UH pozitív axilla nem vált negatívvá, ABD végzése javasolt.

##### 2. Klinikailag negatív axilla esetén

Az SLNB a neoadjuváns kezelés előtt és után egyaránt elvégezhető (kettős jelölés, legalább 2 SLN eltávolítása). Pozitív/nem jelölődő SLN esetén axilláris blokkdisszekció javasolt (48).

A fenti javaslatok szerint nem klasszifikálható esetekben az onkoteamnek kell egyénre szabottan döntést hoznia a további kezelést illetően.

### Lokoregionálisan előrehaladott III. stádiumú emlőrákok sebészi kezelése

A lokoregionálisan előrehaladott emlőrákoknál a primeren irreszekabilis esetekben terápiás cézzalatt primer szisztémás kezelés javasolt. Ezt követően, ha a daganat a kezelés hatására reszekabilissá vált – vagy a felismeréskor is az volt –, sebészi terápia javasolt, melynek elvei megegyeznek a primeren operált betegeknek alkalmazottakkal. Amennyiben kifejezett klinikai válasz várható vagy igazolható a kezelés alatt, akkor a tumorágy klippel történő jelölése feltétlenül szükséges a későbbi, intraoperatív lokalizáció, emlőmegtartó műtét lehetővé tétele céljából. A műtétet a beteg általános állapotának stabilizálódása, a toxikus mellékhatások szanálódása után mielőbb – lehetőleg a kezelés után 4–6 héttel – kell elvégezni. Endokrin kezelés esetében ennek felfüggesztése és várakozás nem szükséges.

Amennyiben definitív sebészi ellátás nem lehetséges, akkor a palliatív sebészi kezelés elvei alkalmazandók III. stádiumú emlőrák esetén is, ha ezáltal az életminőség javítható.

### AZ EMLŐRÁK PALLIATÍV SEBÉSZI KEZELÉSE

Retrospektív tanulmányok szerint IV. stádiumú emlőrák esetén a primer tumor sebészi eltávolítása javítja a progressziómentes és a teljes túlélést, de ennek bizonyítása kontrollált, prospektív tanulmányokban még várat magára (53). Napjainkban a primer tumor sebészi kezelése csak palliatív céllal indokolt egyértelműen, az esetleges vérzés, kifeléyesedés, fertőzés megelőzésére, kezelésére, illetve higiénés okok miatt. Amennyiben ez technikailag lehetséges és a beteg általános állapota megengedi, maszektómia javasolt, szükség esetén plasztikai sebész közreműködésével.

### RECIDÍVÁK SEBÉSZI KEZELÉSE

#### Lokoregionális recidíva

Emlőmegtartó műtét után, az emlőállományban lévő recidíva vagy újabb primer tumor esetén általában maszektómia (korábbi sugárkezelés!) javasolt, igazolt axilláris metasztázis esetén axilláris blokkdisszekcióval; ha előzetesen nem volt blokkdisszekció (csak SLNB), és az axilla negatív (klinikailag/UH), ismételt SLNB végzése javasolt, ami limitált ABD után is megkísérélhető.

Az azonos oldali emlőben lévő izolált lokális recidíva vagy azonos oldali második emlőtumor (<2 cm) esetén lokális kimetszést is végezhetünk ismételt sugárkezeléssel (reirradiáció), intraoperatív tumorágytűzdeléssel és perioperatív brachyterápiával; csak lokális kimetszés esetén magasabb ismételt recidívaarányal számolhatunk.

Előzetes emlőmegtartó műtét és akcelerált parciális emlőbesugárzás után jelentkező recidíva esetén második emlőmegtartó műtét és reirradiáció teljesemlő-besugárzással végezhető.

Maszektómia utáni recidívák esetén, amennyiben a góccok eltávolíthatók (R<sub>0</sub> kimetszés), széles excízió végzése javasolt (sugárkezeléssel kiegészítve, amennyiben korábban nem volt).

Axilláris nyirokcsomó-recidívák esetén blokkdisszekció végzése szükséges (ha korábban csak SLNB történt). Amennyiben korábban blokkdisszekció történt, a betegség nem szisztémás és az R<sub>0</sub> eltávolítás kivitelezhető, axilláris revíziót kell végezni.

### AZ EMLŐRÁK TÁVOLI ÁTTÉTEINEK SEBÉSZI KEZELÉSE

Az emlőrákos betegek jelentős százalékánál jelentkezik távoli áttét, azonban a metasztázisok sebészi kezelésére csak ritkán kerül sor. Egyedi elbírálású onkoteam döntés után jön szóba a távoli áttét sebészi eltávolítása.

Feltételek:

- áttét csak egy szervben van, lehetőleg szoliter vagy oligometasztázis (2–4 db)
- a primer tumor kezelésétől eltelt idő 1–2 év, egyéb propagáció nélkül
- lokálisan tumormentes
- az áttét technikailag eltávolítható, R<sub>0</sub> reszekció kivitelezhető
- a beteg műtéti teherbíró képessége megfelelő
- nincs egyéb kezelési lehetőség.

Meglévő feltételek mellett sem feltétlenül a sebészeti beavatkozás az első lépés a metasztázisok kezelésében, egyre nagyobb szerepet kap a perioperatív szisztémás kezelés. Fontos körülmény az is, hogy irrezekábilis áttétek esetén is törekedni kell szövettani mintavételre a metasztázisból (sebészi/nem sebészi biopszia), mert döntő lehet az áttétek kezelésében a primer tumor és az áttétek receptorstátuszának változása.

### Metasztázisok szervenként történő ellátása (15, 53)

**Máj.** Az izolált májáttétek lokális kezelése csak jól szelektált esetekben javíthatja a túlélést. A betegszelekciót biológiai szemlélettel multidiszciplináris onkológiai bizottságnak kell meghozni, jól kivizsgált (magas peritoneális és perihepatikus nyirokcsomó-érintettség) szövettanilag verifikált áttéteknél, figyelembe véve a daganat szubtypusát (legjobb az ER-, HER2-pozitív tumor), biológiai viselkedését (minél hosszabb DFI a primer tumor és metasztázis megjelenése között), jó tumorválaszt a preoperatív adott szisztémás kezelésekre, legyen R<sub>0</sub> a metasztazektómia, fontos a jó általános állapot, a műtét minél kisebb megterhelése (laparoscópia, RFA) és alacsony szövődményaránya, tekintettel arra, hogy ne tartsa fel a további posztoperatív szisztémás kezeléseket.

**Tüdő.** A tüdőáttétek reszekciójánál is az általános elvek érvényesek, de a betegek csak kis hányadánál növekszik meg a DFS és az OS. A metasztazektómiát minimálisan invazív, ún. video-torakoszkópos eljárással (VATS) ajánlatos végezni.

**Agy.** A metasztatikus emlőrákos betegek 10–30%-ának agyi áttéte lesz, a szoliter agyi áttét a betegek 10–20%-ánál fordul elő. Randomizált klinikai vizsgálatok szerint ebben a csoportban az idegsebészeti műtét/metasztazektómia vagy sztereotaxiás sugársebészeti beavatkozás adjuváns teljes agyi besugárással kiegészítve csökkenti a lokális és teljes agyi kiújulás veszélyét és növeli a teljes túlélést (OS).

**Csont.** A csontáttétek leggyakoribb helyei a combcsont, csigolyák, felkar, kulcs csont, állkapocscsont. Sebészeti beavatkozás leggyakrabban a femur patológiás törése miatt szükséges, ezt követik a csigolyák patológiás törései, vagy annak veszélye miatt végzett gerincstabilizációs műtétek. A sebészeti beavatkozásokat célzott sugárterápia és szisztémás kezelés egészítheti ki.

### SEBÉSZ ÉS PATOLÓGUS EGYÜTTMŰKÖDÉSÉT ÉRINTŐ KÉRDÉSEK

#### Sebészeti preparátumok tárolása (a patológiai osztályra szállításig)

A műtéti preparátumot az eltávolítás után célszerű azonnal (maximum 30–60 percen belül), fixálás és rámetzés nélkül a patológiai osztály/patológus rendelkezésére bocsátani, az átadásig pedig 4 °C-on tárolni. Ez szövetbanki mintavétel lehetőségét is biztosíthatja. Ha ez nem lehetséges, akkor az optimális receptormeghatározás érdekében a friss preparátum rögzítését minimum 5-szörös mennyiségű, lehetőleg 4 °C-on (hűtőszekrényben) tárolt, 10%-os formalinban célszerű megkezdni, és a mintákat a patológiai osztályra szállításig 4 °C-os hűtőszekrényben tárolni (54–56). Validált alternatíva a vákuumcsomagolás és 4 °C-on történő tárolás, majd szállítás (57). Ezek az eljárások a szövetstruktúra mellett mind a receptorfehérjék, mind a nukleinsavak legjobb megőrzöttségét biztosítják a prediktív biológiai markerek optimális meghatározásához.

#### Specimenorientáció

A műtéti preparátumot még a műtőben (sebészi öltésekkel) jelölni kell (legalább három egyértelmű, pl. mediális, laterális, szuperior pólus és az oldal megadásával). Bimbómegettartó műtétnél a retromamilláris régió külön megjelölése is szükséges. Az orientáció tényét a patológusnak is rögzítenie kell leírásában.

## IRODALOM

1. Lázár Gy, Besznyák I, Boross G, et al. Az emlőrák korszerű sebészeti kezelése – II. Konzensuskonferencia. *Magy Onkol* 54:227–234, 2010 [megjelent még: *Magy Seb* 63: 132–140, 2010]
2. Coates AS, Winer EP, Goldhirsch A, et al. Tailoring therapies – improving the management of early breast cancer: St Gallen International Expert Consensus on the Primary Therapy of Early Breast Cancer. *Ann Oncol* 26:1533–1546, 2015
3. Senkus E, Kyriakides S, Ohno S, et al. Primary breast cancer: ESMO Clinical Practice Guidelines for diagnosis, treatment and follow-up. *Ann Oncol* 26(Suppl 5):v8–30, 2015
4. National Comprehensive Cancer Network (NCCN) Guidelines. Breast Cancer. www.nccn.org Version 1.2016, 11/18/15
5. Zagouri F, Liakou P, Bartsch R, et al. Discrepancies between ESMO and NCCN breast cancer guidelines: An appraisal. *Breast* 24:513–523, 2015
6. Goldhirsch A, Winer EP, Coates AS, et al. Personalizing the treatment of women with early breast cancer: highlights of the St Gallen International Expert Consensus on the Primary Therapy of Early Breast Cancer. *Ann Oncol* 24:2206–2223, 2013
7. Narod SA. The impact of contralateral mastectomy on mortality in BRCA1 and BRCA2 mutation carriers with breast cancer. *Breast Cancer Res Treat* 128:581–583, 2011
8. Nijenhuis MV, Rutgers EJ. Conservative surgery for multifocal/multicentric breast cancer. *Breast* 24(Suppl 2):S96–99, 2015
9. Gentilini O, Botteri E, Rotmensz N, et al. Conservative surgery in patients with multifocal/multicentric breast cancer. *Breast Cancer Res Treat* 113:577–583, 2009
10. Mallon P, Feron JG, Couturaud B, et al. The role of nipple-sparing mastectomy in breast cancer: a comprehensive review of the literature. *Plast Reconstr Surg* 131:969–984, 2013
11. Hennigs A, Hartmann B, Rauch G, et al. Long-term objective esthetic outcome after breast-conserving therapy. *Breast Cancer Res Treat* 153:345–351, 2015
12. Losken A, Dugal CS, Styblo TM, et al. A meta-analysis comparing breast conservation therapy alone to the oncoplastic technique. *Ann Plast Surg* 72:145–149, 2014
13. Association of Breast Surgery at BASO; Association of Breast Surgery at BAPRAS; Training Interface Group in Breast Surgery, Baildam A, Bishop H, Boland G, et al. Oncoplastic breast surgery – a guide to good practice. *Eur J Surg Oncol* 33(Suppl 1):S1–23, 2007
14. Goldhirsch A, Ingle JN, Gelber RD, et al. Thresholds for therapies: highlights of the St Gallen International Expert Consensus on the primary therapy of early breast cancer 2009. *Ann Oncol* 20:1319–1329, 2009
15. Mátrai Z, Gulyás G, Kásler M. Az emlőrák korszerű sebészete. *Medicina*, 2015
16. Rezaei M, Knispel S, Kellersmann S, et al. Systematization of oncoplastic surgery: Selection of surgical techniques and patient-reported outcome in a cohort of 1,035 patients. *Ann Surg Oncol* 22:3730–3737, 2015
17. Moran MS, Schnitt SJ, Giuliano AE, et al. Society of Surgical Oncology – American Society for Radiation Oncology consensus guideline on margins for breast-conserving surgery with whole-breast irradiation in stages I and II invasive breast cancer. *J Clin Oncol* 32:1507–1515, 2014
18. Houssami N, Morrow M. Margins in breast conservation: a clinician's perspective and what the literature tells us. *J Surg Oncol* 110:2–7, 2014
19. Masannat YA, Bains SK, Pinder SE, et al. Challenges in the management of pleomorphic lobular carcinoma in situ of the breast. *Breast* 22:194–196, 2013
20. Flanagan MR, Rendi MH, Cathoun KE, et al. Pleomorphic lobular carcinoma in situ: Radiologic-pathologic features and clinical management. *Ann Surg Oncol* 22:4263–4269, 2015
21. Takács T, Paszt A, Simonka Z, et al. Radioguided occult lesion localisation versus wire-guided lumpectomy in the treatment of non-palpable breast lesions. *Pathol Oncol Res* 19:267–273, 2013
22. Chan BK, Wiseberg-Firtell JA, Jois RH, et al. Localization techniques for guided surgical excision of non-palpable breast lesions. *Cochrane Database Syst Rev* 12:CD009206, 2015
23. Lyman GH, Temin S, Edge SB, et al. American Society of Clinical Oncology Clinical Practice. Sentinel lymph node biopsy for patients with early-stage breast cancer: American Society of Clinical Oncology clinical practice guideline update. *J Clin Oncol* 32:1365–1383, 2014
24. Giuliano AE, Hunt KK, Ballman KV, et al. Axillary dissection vs no axillary dissection in women with invasive breast cancer and sentinel node metastasis. *JAMA* 305:569–575, 2011
25. Donker M, van Tienhoven G, Straver ME, et al. Radiotherapy or surgery of the axilla after a positive sentinel node in breast cancer (EORTC 10981–22023 AMAROS): a randomised, multicentre, open-label, phase 3 non-inferiority trial. *Lancet Oncol* 15:1303–1310, 2014
26. Galimberti V, Cole BF, Zurrada S, et al. Axillary dissection versus no axillary dissection in patients with sentinel-node micrometastases (IBCSG 23-01): A phase 3 randomised controlled trial. *Lancet Oncol* 14:297–305, 2013
27. Sávolt A, Polgár C, Musonda P, et al. Does the result of completion axillary lymph node dissection influence the recommendation for adjuvant treatment in sentinel lymph node-positive patients? *Clin Breast Cancer* 13:364–370, 2013
28. Kim T, Giuliano AE, Lyman GH. Lymphatic mapping and sentinel lymph node biopsy in early-stage breast carcinoma: a metaanalysis. *Cancer* 106:4–16, 2006
29. Niebling MG, Pleijhuis RG, Bastiaannet E, et al. A systematic review and meta-analyses of sentinel lymph node identification in breast cancer and melanoma, a plea for tracer mapping. *Eur J Surg Oncol* 42:466–473, 2016
30. He PS, Li F, Li GH, et al. The combination of blue dye and radioisotope versus radioisotope alone during sentinel lymph node biopsy for breast cancer: a systematic review. *BMC Cancer* 16:107, 2016
31. Maráz R, Boross G, Pap-Szekerés J, et al. Internal mammary sentinel node biopsy in breast cancer. Is it indicated? *Pathol Oncol Res* 20:169–177, 2014
32. van Uden DJ, van Laarhoven HW, Westenbergh AH, et al. Inflammatory breast cancer: an overview. *Crit Rev Oncol Hematol* 93:116–126, 2015
33. Guidroz JA, Scott-Conner CE, Weigel RJ. Management of pregnant women with breast cancer. *J Surg Oncol* 103:337–340, 2011
34. Mátrai Z, Bánhidly F, Téglás M, et al. Őrszemnyirokcsomó-biopszia terhességi emlőrákban. *Orv Hetil* 154:1991–1997, 2013
35. Gropper AB, Calvillo KZ, Dominici L, et al. Sentinel lymph node biopsy in pregnant women with breast cancer. *Ann Surg Oncol* 21:2506–2511, 2014
36. Lee HB, Han W. Unique features of young age breast cancer and its management. *J Breast Cancer* 17:301–307, 2014
37. Kroman N, Holtveg H, Wohlfahrt J, et al. Effect of breast-conserving therapy versus radical mastectomy on prognosis for young women with breast carcinoma. *Cancer* 100:688–693, 2004
38. Patten DK, Sharifi LK, Fazel M. New approaches in the management of male breast cancer. *Clin Breast Cancer* 13:309–314, 2013
39. Antoniou A, Pharoah PD, Narod S, et al. Average risks of breast and ovarian cancer associated with BRCA1 or BRCA2 mutations detected in case series unselected for family history: a combined analysis of 22 studies. *Am J Hum Genet* 72:1117–1130, 2003
40. Kurian AW, Lichtensztajn DY, Keegan TH, et al. Use of and mortality after bilateral mastectomy compared with other surgical treatments for breast cancer in California, 1998–2011. *JAMA* 312:902–914, 2014
41. Guth U, Myrick ME, Viehl CT, et al. Increasing rates of contralateral prophylactic mastectomy – a trend made in USA? *Eur J Surg Oncol* 38:296–301, 2012
42. Yao K, Winchester DJ, Czechura T, et al. Contralateral prophylactic mastectomy and survival: report from the National Cancer Data Base, 1998–2002. *Breast Cancer Res Treat* 142:465–476, 2013
43. Hwang ES, Lichtensztajn DY, Gomez SL, et al. Survival after lumpectomy and mastectomy for early stage invasive breast cancer: the effect of age and hormone receptor status. *Cancer* 119:1402–1411, 2013
44. Kronowitz SJ. State of the art and science in postmastectomy breast reconstruction. *Plast Reconstr Surg* 135:755–771, 2015
45. Fisher B, Brown A, Mamounas E, et al. Effect of preoperative chemotherapy on local-regional disease in women with operable breast cancer: findings from National Surgical Adjuvant Breast and Bowel Project B-18. *J Clin Oncol* 15:2483–2493, 1997
46. van Nes JG, Putter H, Julien JP, et al. Preoperative chemotherapy is safe in early breast cancer, even after 10 years of follow-up; clinical and translational results from the EORTC trial 10902. *Breast Cancer Res Treat* 115:101–113, 2009
47. Kaufmann M, von Minckwitz G, Mamounas EP, et al. Recommendations from an international consensus conference on the current status and future of neoadjuvant systemic therapy in primary breast cancer. *Ann Surg Oncol* 19:1508–1516, 2012
48. Ataseven B, Lederer B, Blohmer JU, et al. Impact of multifocal or multicentric disease on surgery and locoregional, distant and overall survival of 6,134 breast cancer patients treated with neoadjuvant chemotherapy. *Ann Surg Oncol* 22:1118–1127, 2015

49. Kuehn T, Bauerfeind I, Fehm T, et al. Sentinel-lymph-node biopsy in patients with breast cancer before and after neoadjuvant chemotherapy (SENTINA): a prospective, multicentre cohort study. *Lancet Oncol* 14:609–618, 2013
50. Boileau JF, Poirier B, Basik M, et al. Sentinel node biopsy after neoadjuvant chemotherapy in biopsy-proven node-positive breast cancer: the SN FNAC Study. *J Clin Oncol* 33:258–264, 2015
51. Boughey JC, Suman VJ, Mittendorf EA, et al. Factors affecting sentinel lymph node identification rate after neoadjuvant chemotherapy for breast cancer patients enrolled in ACOSOG Z1071 (Alliance). *Ann Surg* 261:547–552, 2015
52. Galimberti V. Feasibility of sentinel node biopsy in breast cancer after neoadjuvant treatment. *Breast* 24(Suppl 1):PG 9.02, 2015
53. Cardoso F, Costa A, Norton L, et al. ESO-ESMO 2nd international consensus guidelines for advanced breast cancer (ABC2). *Ann Oncol* 25:1871–1888, 2014
54. Wolff AC, Hammond ME, Hicks DG, et al. Recommendations for human epidermal growth factor receptor 2 testing in breast cancer: American Society of Clinical Oncology / College of American Pathologists Clinical Practice Guideline Update. *Arch Pathol Lab Med* 138:241–256, 2014
55. Bussolati G, Annaratone L, Medico E, et al. Formalin fixation at low temperature better preserves nucleic acid integrity. *PLoS One* 6:e21043, 2011
56. Gündisch S, Annaratone L, Beese C, et al. Critical roles of specimen type and temperature before and during fixation in the detection of phosphoproteins in breast cancer tissues. *Lab Invest* 95:561–571, 2015
57. Di Novi C, Minniti D, Barbaro S, et al. Vacuum-based preservation of surgical specimens: an environmentally-safe step towards a formalin-free hospital. *Sci Total Environ* 408:3092–3095, 2010
58. Sabel MS. The need for axillary lymph node dissection in T1/T2 breast cancer surgery-counterpoint. *Cancer Res* 73:7156–7160, 2013